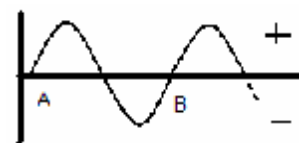


OTORINLARINGOIATRA

IL SUONO

È una vibrazione meccanica della fonte sonora che fa vibrare le molecole dell'aria o di altre superficie di conduzione. Esistono suoni puri e suoni complessi.

- Suoni puri: è presente una fase positiva e una fase negativa e devono essere simmetriche. Inoltre la distanza fra i punti A e B dell'onda sonora devono essere uguali e costanti. Da questo si deduce che la lunghezza d'onda è costante. È un suono producibile solo in laboratorio.



- Suoni complessi: sono tutti i rumori naturali e sono formati da cocktail di suoni puri. All'interno dell'onda complessa c'è una onda che prevale sulle altre e viene chiamata vibrazione fondamentale.

Il suono ha intensità (nota come anche forza di vibrazione) e si esprime in dB (decibel), è la variabile su cui si agisce per alzare il volume. Il suono inoltre ha frequenza (direttamente legata alla lunghezza d'onda) e si esprime in KHz. Ha anche timbro che è una caratteristica del suono che è direttamente proporzionale alla presenza di più o meno multipli della vibrazione fondamentale (il do di un pianoforte è diverso dal do di un violino).

ORECCHIO

- Esterno: costituito da padiglione auricolare (cartilagineo) con la funzione di prendere le onde sonore dall'esterno e convogliarle da una grossa superficie (l'aria) ad una piccola (il timpano). Se il padiglione auricolare non funziona o non è presente si ha un calo dell'udito del 20%. Dall'esterno quindi il suono si incanala verso l'interno attraverso il condotto uditivo esterno che finisce con la membrana timpanica. Il condotto esterno ha funzione pulitrice per la presenza di cellule ghiandolari ceruminose (miscela di grasso e sudore con un leggero potere antibiotico) e funzione lubrificativa. Lungo questo condotto è presente inoltre un epitelio ciliato che si comporta come quello respiratorio: compie delle leggere ondulazione delle ciglia esterne (che si proiettano verso il lume del condotto esterno) che muove il cerume e tutto quello presente verso l'esterno cioè verso il padiglione auricolare. Per questo è sconsigliato l'uso di COTONFIOC e simili in quanto si va contro natura.
- Medio: l'orecchio medio è delimitato dalla membrana timpanica e dalla base della staffa (platina). Sul fondo dell'orecchio medio è presente un canale, la tromba di Eustachio, che mette in comunicazione l'orecchio medio con la faringe: questo è positivo in quanto permette d'equilibrare la pressione dell'aria esterna (quella dell'ambiente) con la pressione dell'aria interna (quella in cui si articolano i tre ossicini), ma è negativo perché permette ai batteri presenti nel naso d'arrivare facilmente all'orecchio medio specie in età pediatrica a scatenare le otiti medie. Il timpano è formato da tre strati: quello esterno che si proietta verso il canale uditivo esterno, quello in mezzo che è di tipo fibroso con funzione di sostegno del timpano stesso, e quello interno che è di tipo mucoso. Sulla parte mucosa interna del timpano si articola l'ossicino detto martello. Il martello ha un processo verso l'alto e si articola quindi con un secondo ossicino noto come incudine. L'incudine ha un processo verso il basso e si articola con la staffa mediante il capitello della staffa. La staffa ha una forma di sella e presenta due processi noti come crura che si articolano sulla base della staffa stessa nota come platina. La platina si impegna nella fossa ovale del temporale delimitata dalla finestra ovale, qui finisce l'orecchio medio e parte l'orecchio interno. Il tutto è racchiuso nella cassa del timpano. Due cose: nella parte superiore del timpano manca lo strato intermedio fibroso e l'epidermico esterno si sovrappone allo strato mucoso interno, questo è alla base di una frequente patologia di cui poi si parlerà. Altra cosa è la presenza di un muscolo che parte dalla base della cassa del timpano e si proietta al capitello della staffa: quando questo muscolo si irrigidisce il sistema



ossiculare (martello – incudine – staffa) tende a bloccarsi, è un sistema di difesa della processazione del suono verso l'orecchio interno.

- Interno: quando il suono per mezzo del canale uditivo esterno fa vibrare il timpano, e quindi vibra il sistema ossiculare, la platina si muove verso il complesso vestibolare: questa è la zona membranosa della chiocciola (siamo all'interno dell'osso temporale). All'interno del complesso vestibolare è presente un liquido ricco di potassio e scarso di sodio (è il contrario di tutte le soluzioni organiche) noto come perilinfa. Immerso nella perilinfa c'è un "dirigibile" in cui è presente un altro liquido noto come endolinfa simile al liquido rachidiano. Quando la platina vibra la perilinfa sente la vibrazione. A sua volta vibra il "dirigibile" e l'endolinfa al suo interno. La parete del "dirigibile" è formata da cellule ciliate acustiche che proiettano verso l'interno del "dirigibile" le loro ciglia. Immerso nella endolinfa è presente una membrana gelatinosa nota come membrana tettoria che sfiora le ciglia. L'arrivo del suono fa flettere le ciglia e questo fa attivare un potenziale d'azione che viene proiettato verso il polo opposto della cellula ciliata acustica: l'energia meccanica viene trasformata in energia elettrica quindi proiettata verso il polo opposto della cellula ciliata acustica. Su questo polo è presente una fibrilla nervosa che funziona da cavo elettrico. Tante fibrille nervose formano il nervo acustico che trasporta l'informazione elettrica al cervello. Il complesso perilinfa "dirigibile" endolinfa e cellule ciliate acustiche è noto come Organo del Corti.

Il nervo acustico risale verso il cervello facendo varie tappe: menisco laterale, follicoli inferiori, corpi quadrigemini, talamo, corteccia cerebrale. A livello del lobo temporale localizzato sull'area 41 di Bowman c'è la zona deputata all'udito. L'area uditiva si divide in un nucleo noto come area primaria che decodifica il messaggio elettrico in una percezione sonora. Attorno all'area primaria c'è una area secondaria che associa la percezione uditiva in un oggetto in senso cognitivo (driinn → significa la sveglia). Attorno alla zona secondaria c'è una zona terziaria che è responsabile del messaggio sopra segmentale: da un significato superiore (emotivo, colorato) al messaggio secondario.

INDAGINI

Si può valutare quando una persona sente ed essere quindi normoacustica o ipoacustica. Si usa l'audiometro. Questo strumento può essere usato solo se il paziente in esame collabora. È uno strumento che emette suoni puri e se il soggetto sente deve dare una risposta. Permette di dare una risposta quantitativa dell'udito su di un asse cartesiano rovesciato sul quale si mette in ascissa l'intensità (dB) e in ordinata la frequenza (MHz). La risposta si avrà tramite una curva audiometria che se va da 5 a 10 dB il soggetto è normoacustico altrimenti se il valore riscontrato è maggiore di 10 dB il soggetto è ipoacustico. Se si usano le vibrazioni aeree, quindi utilizzando ad esempio una cuffia, si parlerà di una curva audiometrica per via aerea che da un'idea in senso generale delle capacità uditive del soggetto. Per convezione si segna l'orecchio destro con un cerchio rosso e l'orecchio sinistro con una croce blu. Se invece si utilizza uno strumento che emette vibrazioni appoggiandolo all'osso temporale si avrà una curva audiometrica per via ossea: il soggetto avverte un suono in quanto abbiamo saltato l'orecchio esterno e medio e provocato il senso uditivo direttamente a livello dell'orecchio interno. Per convezione la via ossea viene segnata con un < per l'orecchio sinistro e un > per l'orecchio destro. Questo tipo d'esame dà una idea più specifica delle capacità uditive del soggetto in senso nervoso.

Nelle persone normoacustiche le due vie di somministrazione del test daranno risultati pressoché uguali, mentre nel soggetto in cui la via aerea è pessima mentre la via ossea da risultati soddisfacenti si penserà ad un danno localizzato o a livello dell'orecchio esterno o medio (specie) e l'ipoacusia prende il nome di ORIGINE TRASMISSIVO. Mentre se anche la via ossea da pessimi risultati l'ipoacusia si dirà DI PERCEZIONE. All'ora il danno sarà a carico dell'orecchio interno. La sordità della terza età è un tipo di sordità mista con problemi di tipo degenerativo e infiammatorio sull'orecchio esterno prima che poi si ripercuote sull'orecchio interno poi.



Se il paziente non collabora, ovvero in età pediatrica minore di 3 anni o è un simulatore, tutto il discorso non vale. Allora si usano altri tipi di test specie nel pupo per diagnosticare precocemente danni al sistema uditivo così che non si ripercuotì sul linguaggio.

L'audiometria infantile: basati su protocolli Boil – test. Si basa su riflessi acustici: oculopalpebrale (ammiccamento al suono), riflesso di orientamento (il pupo volge la testa verso il suono). A questo si associa l'EEG per approfondire la riflessione. Inoltre esiste l'elettrococlea grafia dove si piazza un elettrodo sull'orecchio interno per valutare l'attivazione del suono a livello del dirigibile (all'interno del complesso vestibolare). Inoltre l'elettrodo si può piazzare sul talamo (ABR) per rilevare l'attivazione a livello del tronco encefalico o altrimenti a livello della corteccia cerebrale temporale (ERA). Il tutto per sapere se sente o meno, fino a che punto sente, e dove stà il problema. Ricorda che il pupo va sempre sedato anche perché la risposta all'esame non viene intaccata, inoltre è fondamentale essere certi che il bambino sente, ma in maniera grossolana: non è importante se sente forte o piano, ma se sente. Questo perché è sufficiente sentire poco per maturare un linguaggio: non piazzare protesi uditive (che sono degli amplificatori) al bambino perché si potrebbe andare in contro ad una sordità iatrogena così da impedire al bambino di maturare il linguaggio e l'obiettivo principale (che il pupo maturi l'uso della parola) sarebbe mancato.

-

